

# 病理組織検査報告書

依頼病院:

患者氏名:

カルテ番号:

性別:

年齢: 66 歳

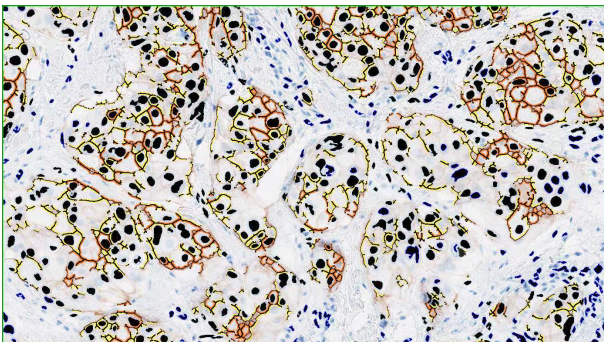
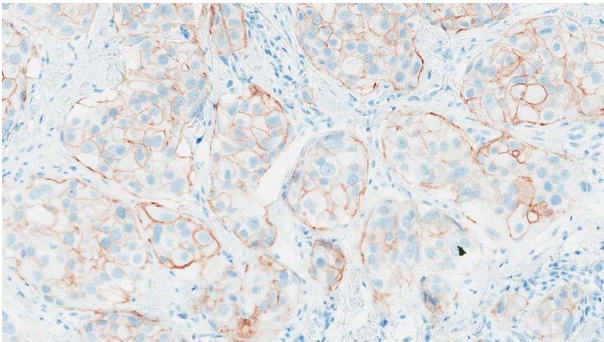
受付日: 2016年11月9日

実施日: 2016年11月9日

検体番号:

採取臓器: 乳房  
(採取法)

検査項目: HER2 タンパク



## HER2 免疫染色判定

HER2 Score: 2+

HER2 過剰発現: equivocal

### 染色所見:

細胞膜に中等度の陽性像を示す腫瘍細胞が認められます。HER2 Score (2+)、Equivocalと判定します。ISH法による検索をご検討ください。

### Scan Scope 画像解析データ

HER2 Score	2
(3+) Percent Cells	0 (%)
(2+) Percent Cells	22.6 (%)
(1+) Percent Cells	60.4 (%)
(0+) Percent Cells	17.0 (%)

### HER2タンパク過剰発現の判定基準(乳癌)

染色パターン	スコア	判定
HER2陽性を呈する腫瘍細胞がない、または陽性細胞が腫瘍細胞全体の10%に満たないもの	0	陰性
HER2陽性を呈する腫瘍細胞が10%以上あるが、腫瘍細胞の一部の膜に限局した弱い染色を有するもの	1+	陰性
HER2陽性を呈する腫瘍細胞が10%以上あり、腫瘍細胞の膜に中等度～強度の染色を有するもの	2+	equivocal
HER2陽性を呈する腫瘍細胞が10%を超え、腫瘍細胞の膜に強度の染色を示すもの	3+	陽性

報告日: 2016年11月9日

担当医:

担当技師:

担当者:



株式会社  
パソロジー研究所

パソ研整理番号: PK15 -